SIMULADORES DE MELANOMA MALIGNO

Andrés Politi

SIMULADORES DE MELANOMA

Carcinoma basocelular pigmentado

Queratosis seborreica

Lentigo solar

Dermatofibroma

Nevo atípico (displásico)

Nevo azul

Hemangioma trombosado

Hematoma subungueal

Nevo de Spitz

- El reto del diagnóstico diferencial del melanoma no es solo identificar la malignidad, sino reducir la tasa de biopsias de lesiones benignas.
  - sensibilidad / especificidad

- La dermatoscopia aumenta la sensibilidad en un 10-27% frente al ojo desnudo en el médico entrenado

REPASEMOS DARACTERISTICAS CLINICAS DEL MELANOMA

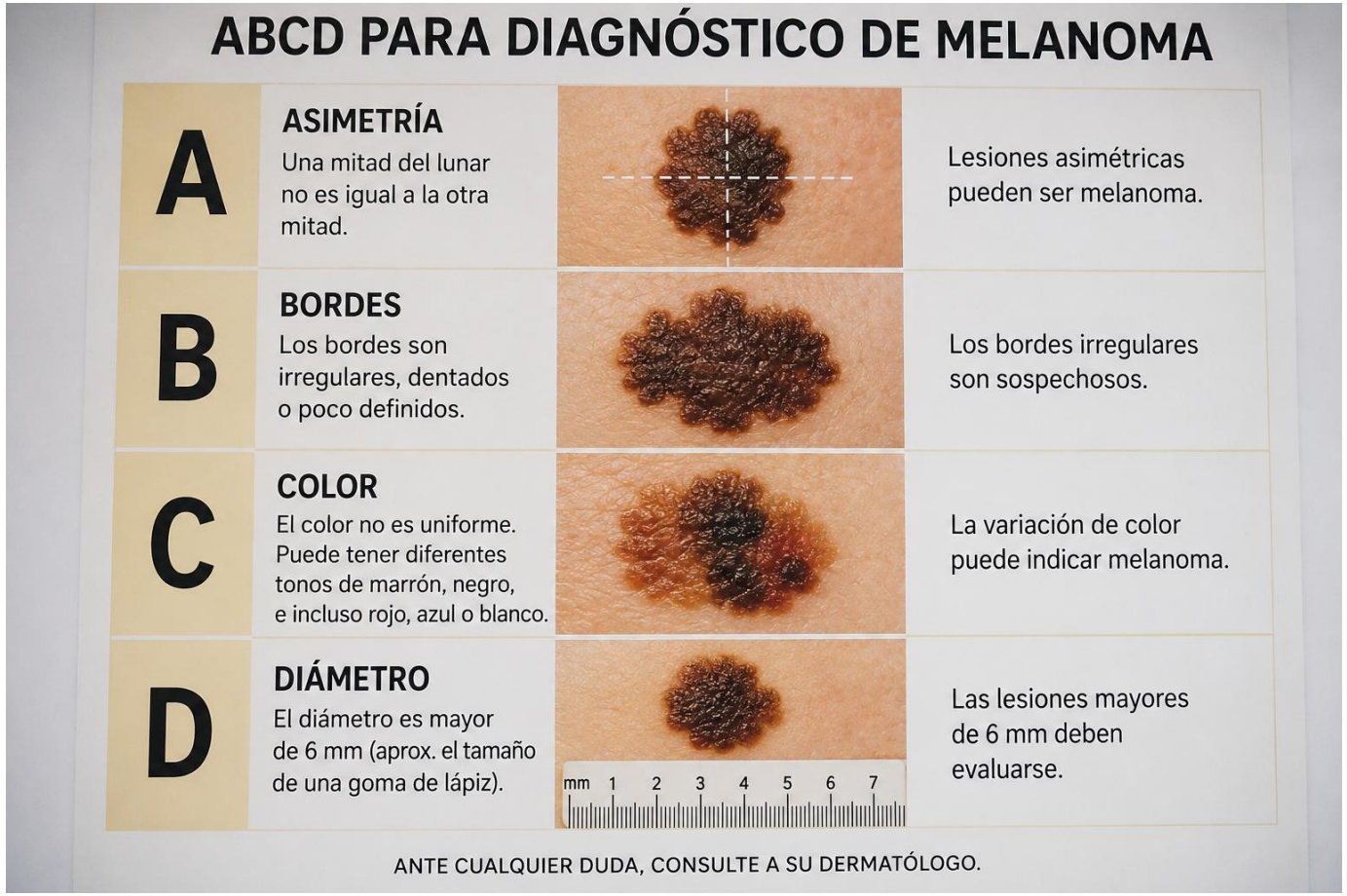

Al ABCD agreguemos la E

Evolucion:

Cambios en la evolución de las lesiones

Tal vez sea la característica más importante en el auto examen o en el examen clínico del médico no especialista

A veces el diagnóstico es fácil

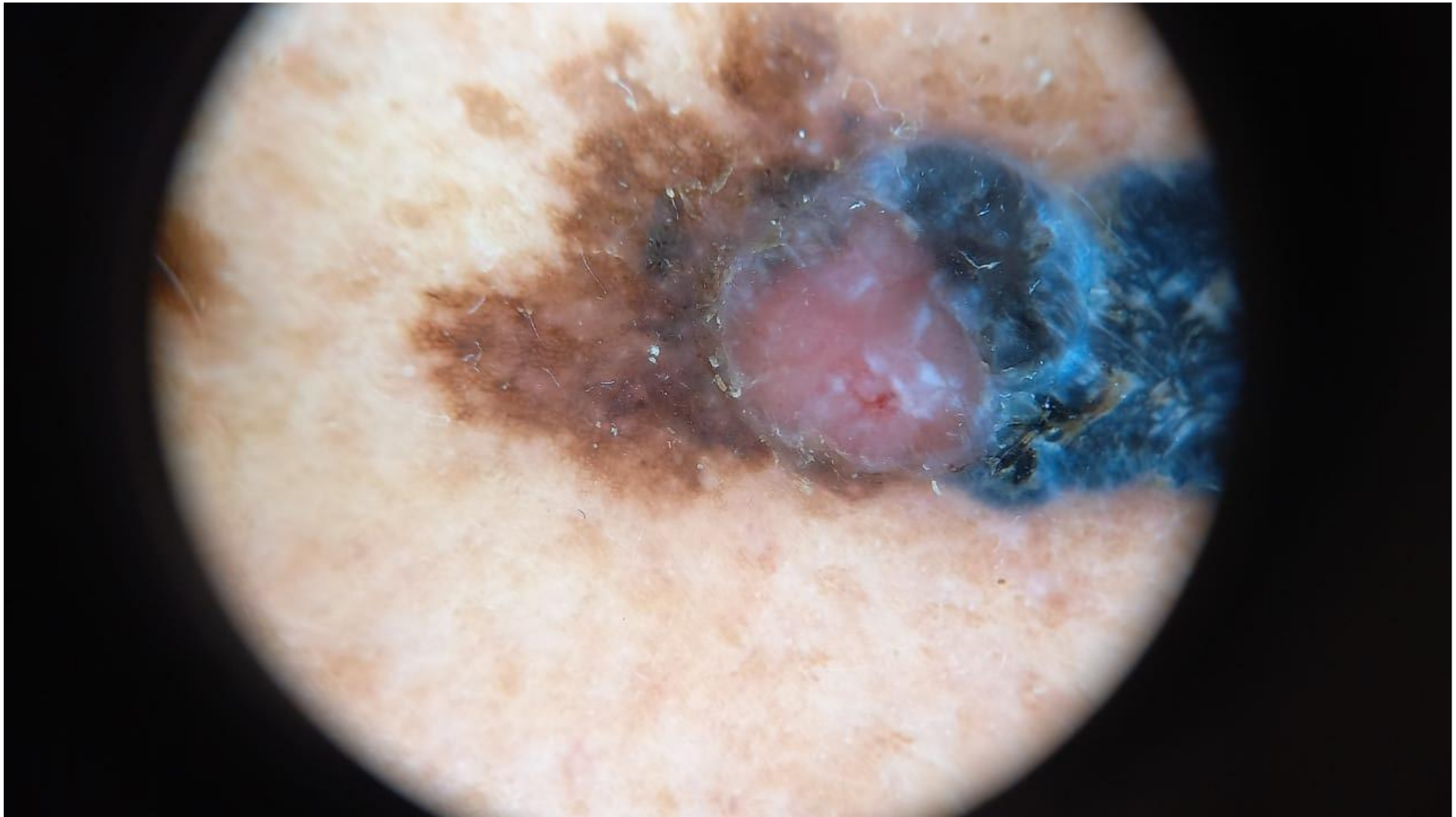

NADIE DUDARIA QUE ES UN MELANOMA (extensivo superficial)

NADIE DUDARIA QUE ES UN MELANOMA (nodular)

NADIE DUDARIA QUE ES UN MELANOMA (lentigo maligno melanoma)

A veces no es tan sencillo…

nevo displásico

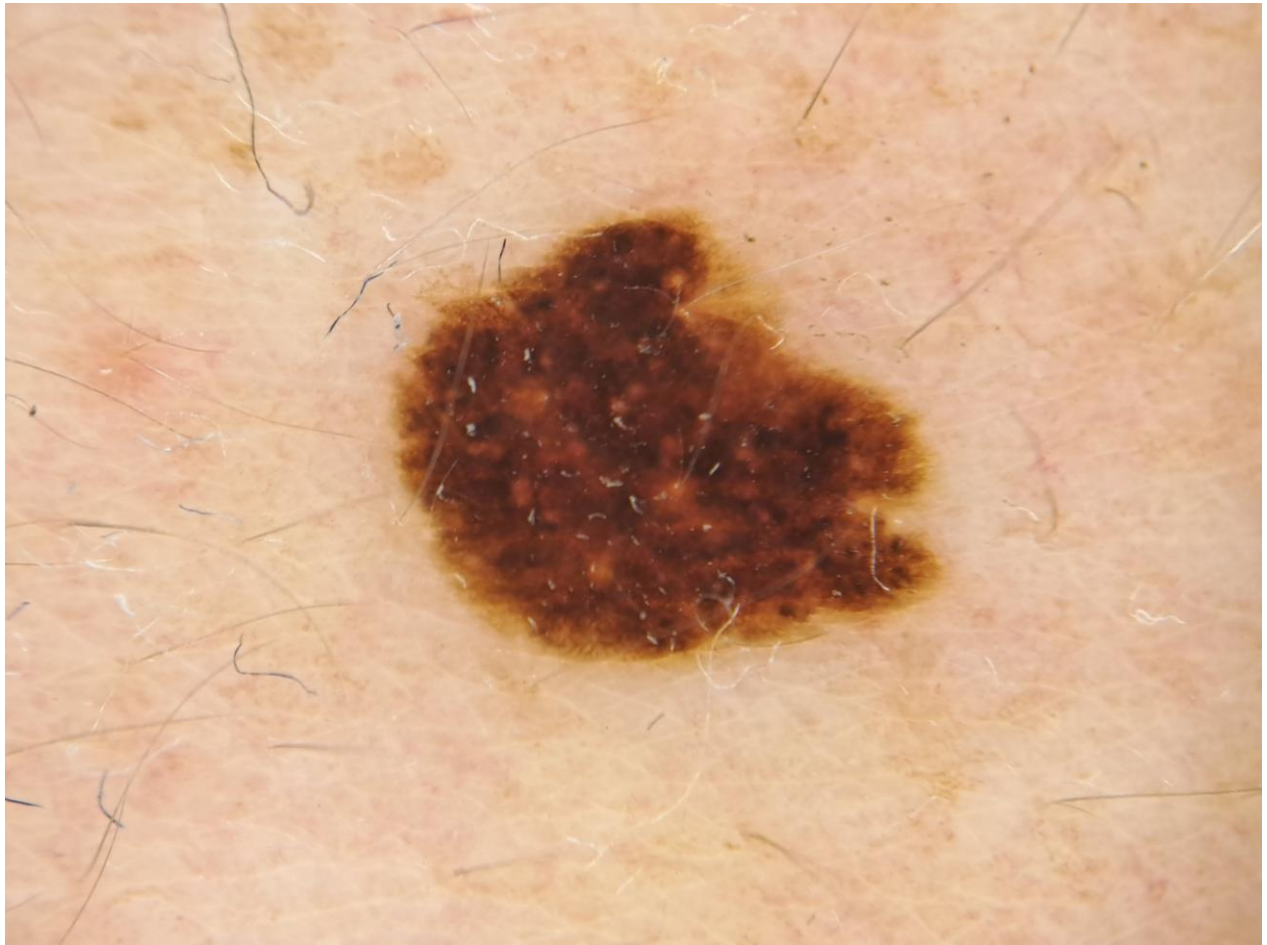

nevo de Spitz

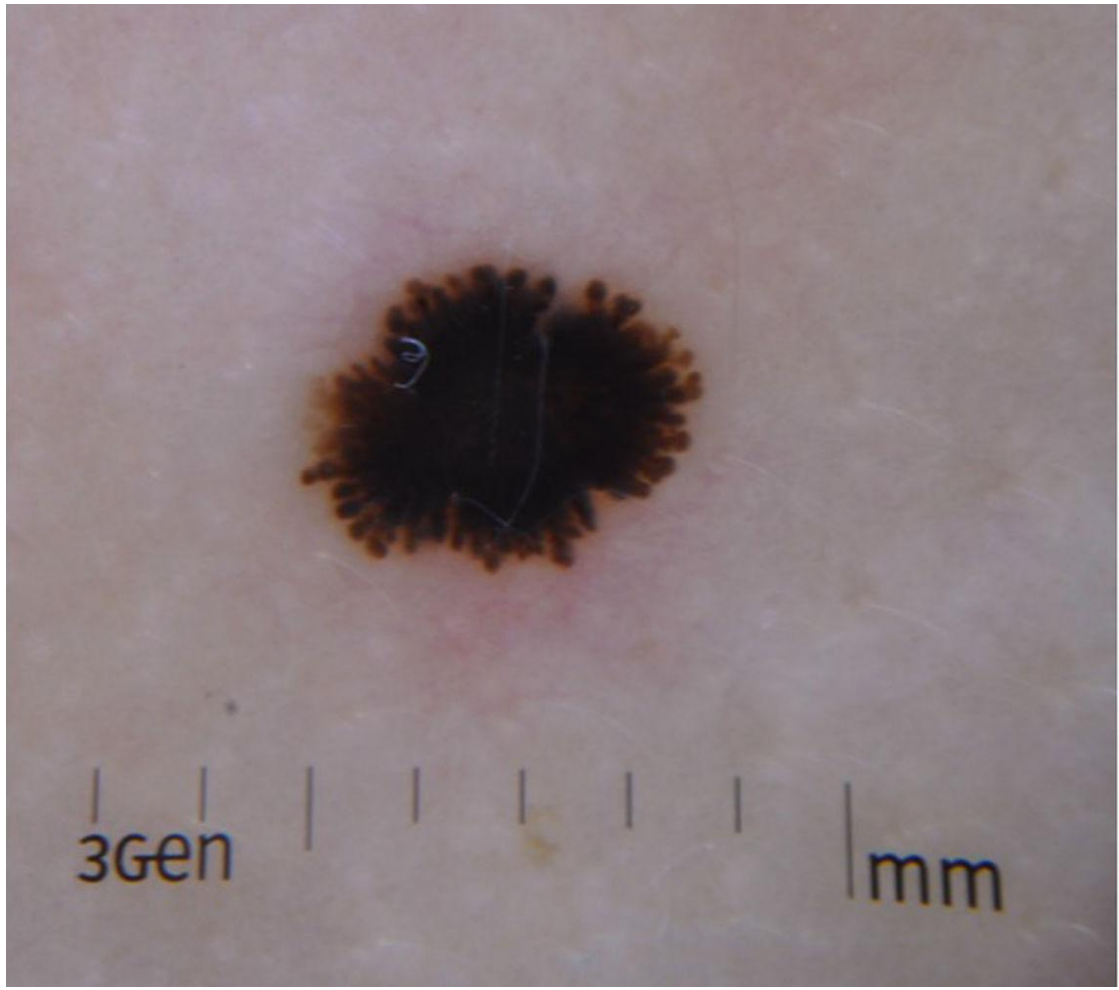

Nevo de Spitz

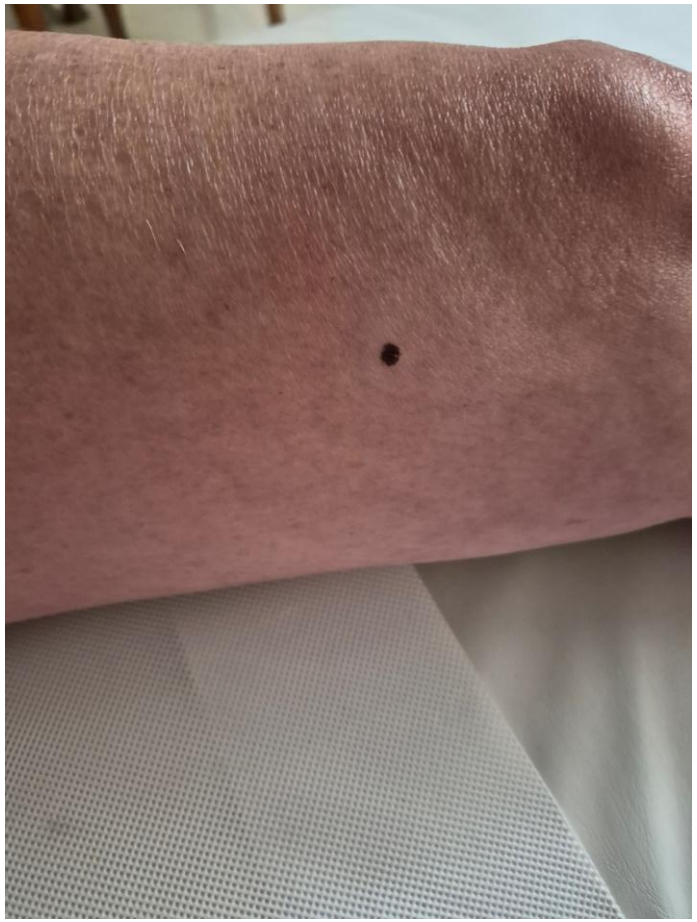

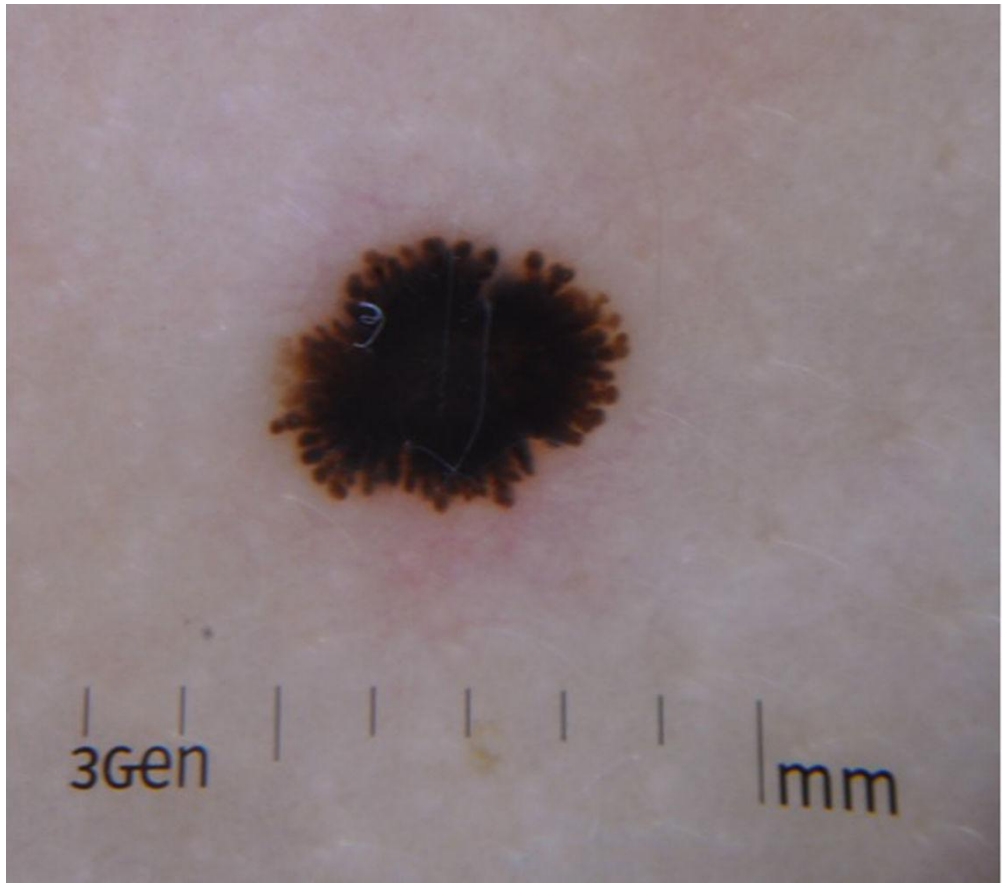

- El diagnóstico diferencial del melanoma es fundamental en dermatología, ya que muchas lesiones benignas o de otro tipo de malignidad pueden presentar pigmentación similar. A continuación, presento imágenes y características de ocho diagnósticos diferenciales comunes:

Entidad Patológica	Características Clínicas	Hallazgos Dermatoscópicos
Nevus Displásico	Asimetría, bordes irregulares, variabilidad de color.	Red de pigmento atípica, áreas de hipopigmentación central.
Queratosis Seborreica	Aspecto "pegado", superficie verrugosa o cerosa.	Quistes tipo milium, tapones córneos, fisuras y surcos.
Carcinoma Basocelular Pigmentado	Pápula perlada con pigmentación globulillar.	Estructuras en hoja de arce, nidos ovoides, telangiectasias.
Hemangioma Trombosado	Aparición súbita de color negro/azulado oscuro.	Lagunas vasculares rojo-violáceas.
Dermatofibroma	Nódulo firme, signo del hoyuelo positivo.	Parche blanquecino central y red periférica fina.
Nevus de Spitz	Pápula roja o pigmentada de crecimiento rápido (niños).	Patrón en estallido de estrellas (starburst).
Lentigo Solar	Máculas marrones en zonas fotoexpuestas.	Patrón en huella dactilar, bordes apolillados.
Hematoma Subungueal	Antecedente traumático, migración distal con el crecimiento.	Glóbulos de sangre rojos/negros, borde proximal redondeado.

Nevus Displásico (Atípico)

Presenta asimetría y bordes irregulares, similar al melanoma, pero en la dermatoscopia suele mantener una red de pigmento más organizada, aunque con áreas de hipopigmentación central. Aquí aplicamos el ABCDE. Son los 'lunares feos'. No significa que sean cáncer, sino que el paciente tiene un fenotipo de mayor riesgo y debe ser controlado anualmente por el especialista

Es la lesión típica: simétrica, de bordes netos y color marrón uniforme. Lo más importante es la **estabilidad**. Un lunar que no ha cambiado en años en un adulto suele ser benigno

Queratosis Seborreica

Es una de las lesiones que más frecuentemente se confunden con melanoma.

Parecen 'pegadas' sobre la piel. Su superficie es rugosa, cerosa o verrugosa. A diferencia del melanoma, si intentan desprender una escama, la base no suele sangrar de forma activa como un tumor maligno

Queratosis seborreica

Carcinoma Basocelular Pigmentado

Puede imitar al melanoma nodular. Busquen el **brillo perlado**. Aunque tenga pigmento negro o café, si estiran la piel verán ese brillo característico y, a veces, una pequeña ulceración central o telangiectasias (venitas) en la superficie

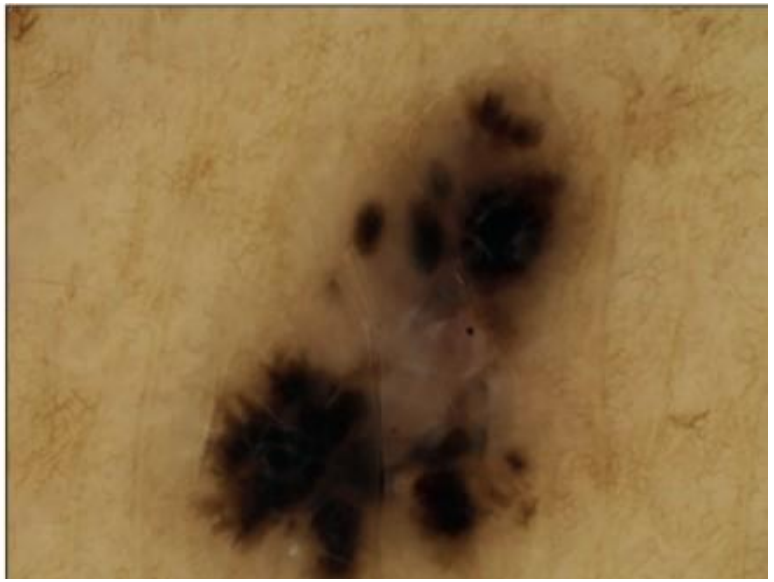

Hemangioma Trombosado

Las lesiones vasculares que sufren trombosis se vuelven negras súbitamente. "El problema es cuando se ven negros (trombosados). Pero suelen ser lesiones perfectamente esféricas, de superficie lisa y, a menudo, el paciente tiene múltiples lesiones similares ('puntos rubí')

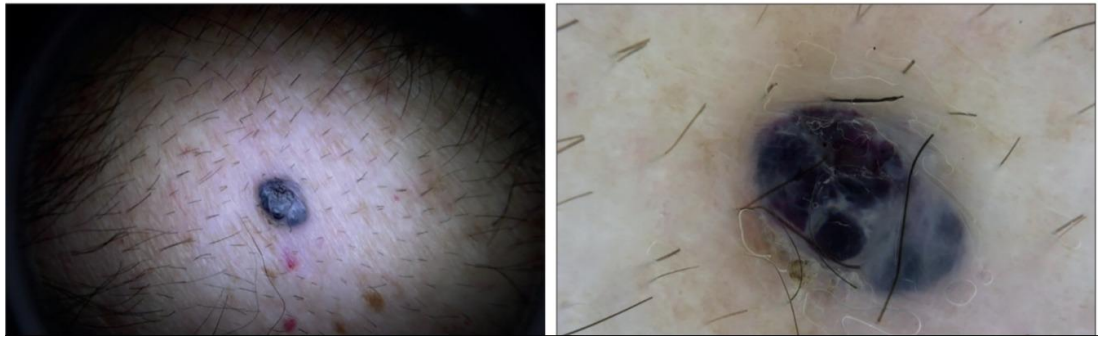

Dermatofibroma

Suele presentar un parche blanquecino central (cicatrizal) rodeado de una red de pigmento delicada. Esta es la clave para el clínico: el **Signo del Hoyuelo**. Si pellizcan la lesión lateralmente, esta se hunde en lugar de elevarse. Es una respuesta fibrosa, común en piernas tras picaduras o traumas

Nevus de Spitz

Especialmente en niños y jóvenes. Clave patrón en "estallido de estrellas“. Es un “lunar raro” que permanece estable en el tiempo

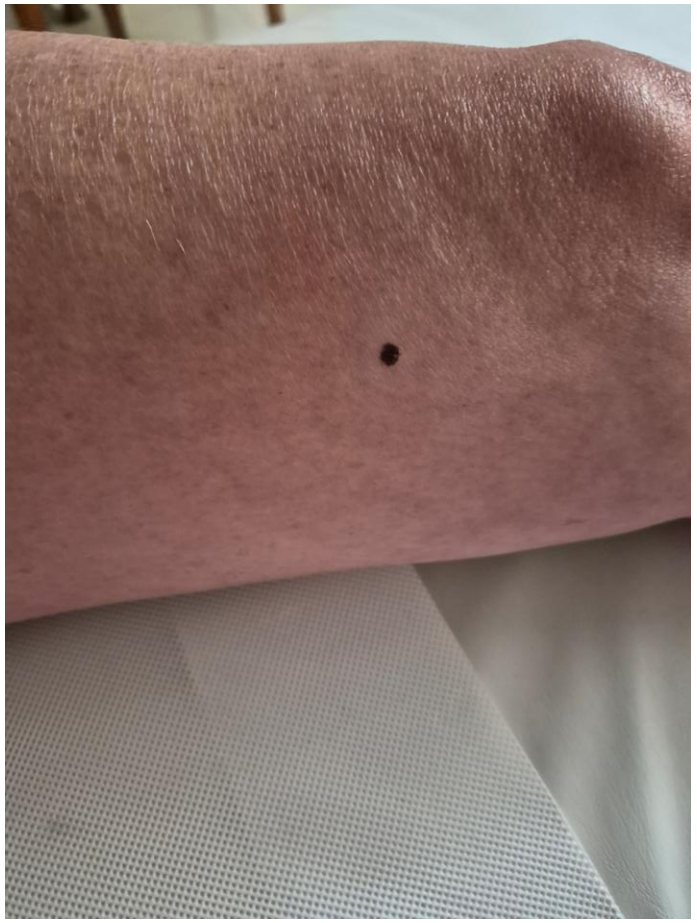

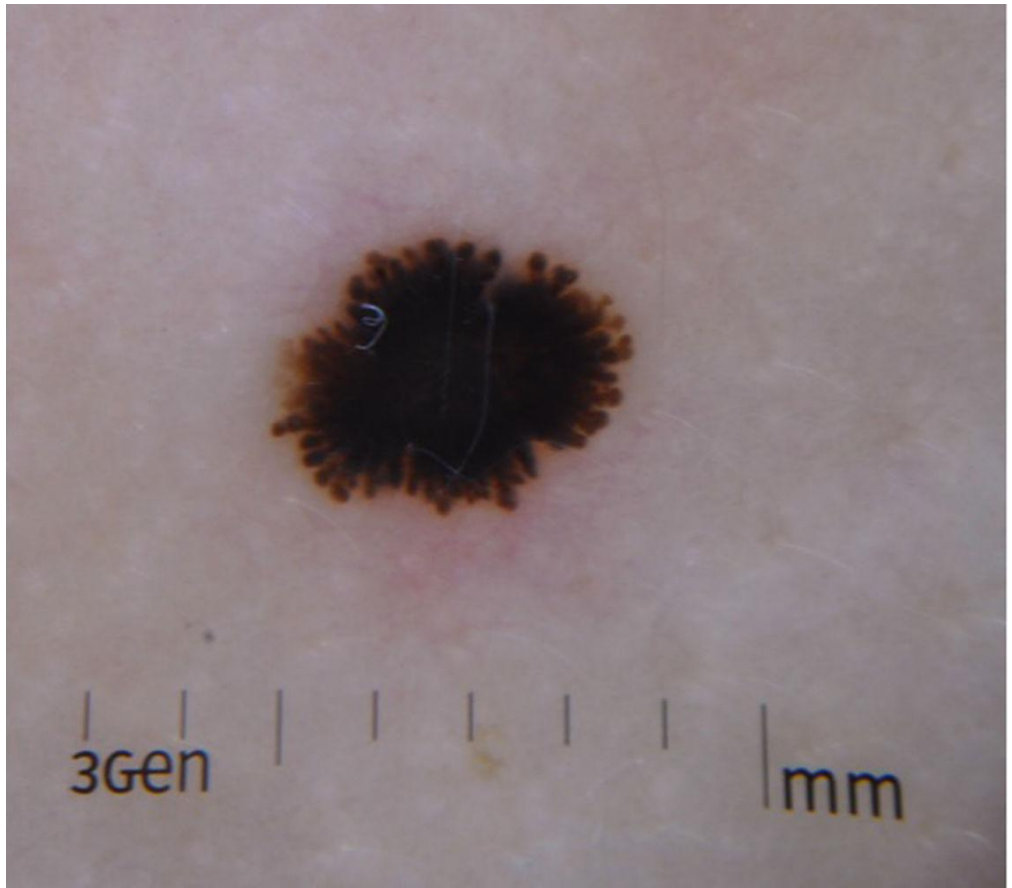

Lentigo Solar

Lesiones planas inducidas por el sol. Se observa un patrón en huella dactilar y bordes apolillados.

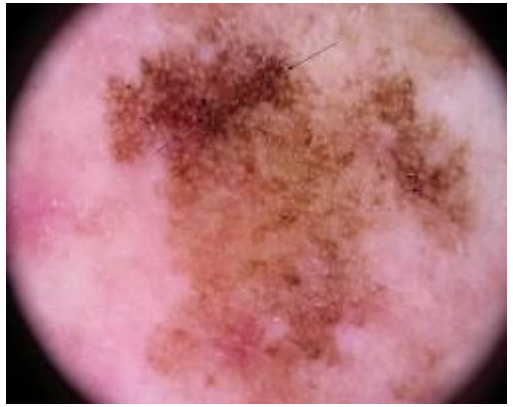

Hematoma Subungueal

A diferencia del melanoma subungueal, la sangre suele desplazarse conforme crece la uña y presenta un color más violáceo o rojizo, con bordes redondeados y no bandas longitudinales paralelas.

Nevo azul

"Llaman la atención por su color azul acero o grisáceo. Son papulitas lisas, muy firmes al tacto y, de nuevo, lo más importante es que **no cambian**. Suelen ubicarse en extremidades.Si un paciente nota una aparición súbita de una mancha azul, posiblemente no es un nevo azul

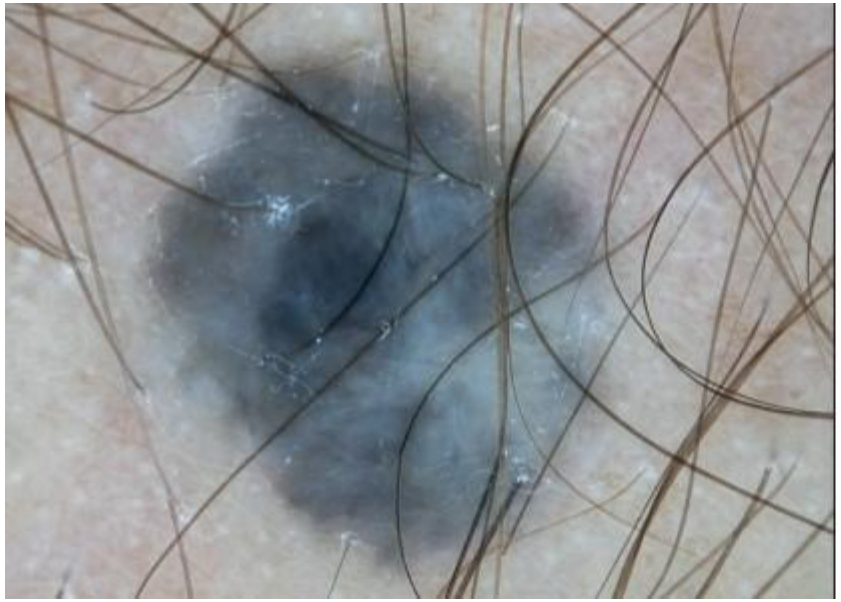

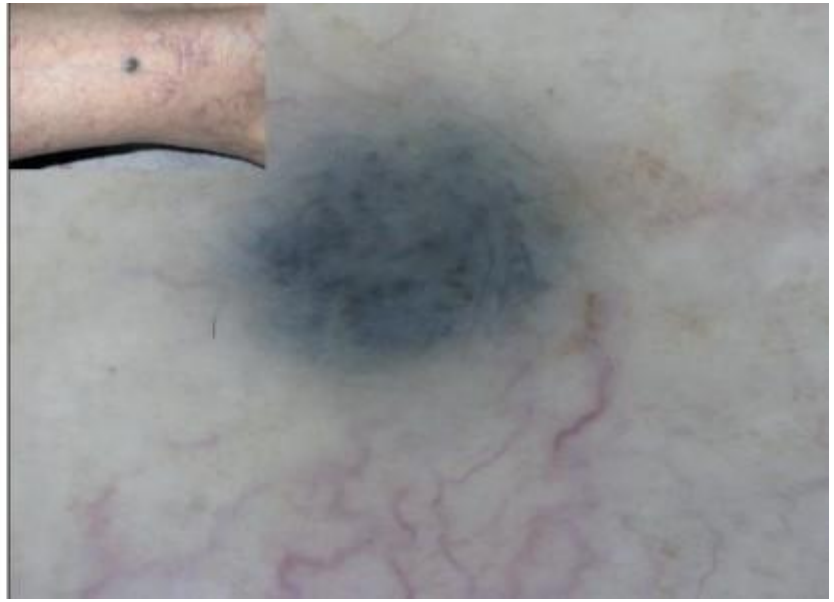

SIGNO DEL PATITO FEO

ACTITID ANTE LESIONES PIGMENTADAS DE LA PIEL

- **Herida que no sana. Lesión "Evolutiva":** Cualquier lesión que cambie de tamaño, forma o color en meses.

- Toda "costra" que persiste más de 3 semanas (sospecha de CBC o Melanoma Amelánico).

- **Síntomas:** Lesión pigmentada que pica, duele o sangra espontáneamente.

•**Regla del "Patito Feo":** El lunar que no se parece a los demás del paciente.

- "Si la lesión rompe la armonía del paciente, cambia en el tiempo o genera duda: no la vigile, derívela."